

Laparostoma 2023 – Evidenzbasierter Versorgungsalgorithmus schwerster abdomineller Pathologien

Laparostomy 2023 – Evidence-based Treatment Algorithm of Most Severe Abdominal Pathologies

Arnulf G. Willms^a, Sebastian Schaaf^b, Christoph GÜsgen^b, Robert Schwab^b

Zusammenfassung

Die offene Abdominalbehandlung (Laparostoma) ist eine elementare Therapiestrategie in der Behandlung schwerster abdomineller Pathologien und der Damage-Control-Surgery. Somit kommt der standardisierten Technik auch große militärchirurgische Bedeutung zu. Da die Anlage eines Laparostomas jedoch mit potenziell schwerwiegenden Komplikationen assoziiert sein kann, deren Vermeidung unmittelbar nach dem initialen Ziel des Überlebens des Patienten im Zentrum des Handelns stehen sollte, ist ein evidenzbasiertes Vorgehen essenziell.

Es werden hier ein standardisierter und kontinuierlich weiterentwickelter Versorgungsalgorithmus (Koblenzer Algorithmus 3.0) und die diesem zugrundeliegende wissenschaftliche Datenlage vorgestellt.

Schlüsselwörter: Offene Abdominalbehandlung, Laparostoma, Narbenhernie, enteroatmosphärische Fistel, prophylaktisches Netz

Summary

Open abdomen therapy, commonly known as laparostomy, is a crucial surgical approach for managing severe intraabdominal pathologies and is serving as a damage control surgery tool. Thus, this standardized technique is of great importance for military surgeons. However, laparostomy can be associated with potentially serious complications that can prove detrimental to the patient's well-being. Therefore, the primary objective of this therapy is not only to ensure patient survival but also to prevent complications. To achieve this goal, an evidence-based treatment algorithm is mandatory.

We present the Koblenz algorithm 3.0, which is an efficacious algorithm backed by reliable literature.

Key words: open abdomen therapy; laparostomy; incisional hernia; enteroatmospheric fistula; prophylactic mesh

Problem und Hintergrund

Die offene Abdominalbehandlung (Laparostoma) ist ein selten indiziertes Verfahren, das jedoch mittlerweile ei-

nen festen Stellenwert bei der Behandlung schwerstkranker viszeralchirurgischer Patienten hat [1, 16]. Die Hauptindikationen umfassen die sekundäre Peritonitis, das abdominelle Kompartmentsyndrom und das schwerste abdominelle Trauma [35]. Im Rahmen der Traumaversorgung ist die offene Abdominalbehandlung auch ein Element der Damage-Control-Surgery und so ein essenzieller Bestandteil einsatz-/militärchirurgischen Managements [17, 33].

Neben den Vorteilen des Verfahrens, wie z. B. Druckentlastung des Abdomens mit Verbesserung der Perfusion im Splanchnicus-Gebiet, Erleichterung der Beatmung und leichter Zugänglichkeit für Revisionen und Lavagen, birgt das Verfahren auch einige mögliche Risiken [1, 8, 25, 26, 29].

So stellt es eine gewisse Herausforderung dar, das Abdomen nach pathophysiologischer Restitution und dem Ende der offenen Abdominalbehandlung wieder anatomisch und spannungsfrei zu verschließen [16]. Auch gilt es, schwerwiegende Komplikationen wie die Entwicklung enteroatmosphärischer Fisteln oder gigantischer ventraler Hernien zu vermeiden, da diese mit einer deutlich erhöhten Morbidität und Mortalität einhergehen, den stationären Aufenthalt verlängern und weitere operative Eingriffe erfordern [2, 16, 35].

Trotz der weitgehenden Akzeptanz und Anwendung der offenen Abdominalbehandlung fehlt es überwiegend an einer rechtfertigenden Datengrundlage, um evidenzbasierte Empfehlungen zur Versorgung geben zu können [16]. So zeigen auch die Daten aus dem EHS Open Abdomen Registry („Laparostomaregister“), dass nur wenige Zentren standardisierte Versorgungsalgorithmen oder Protokolle etabliert haben, wann eine offene Abdominalbehandlung initiiert wird, wie sie ausgeführt wird und wann sie wieder beendet werden kann [32].

Ein grundsätzliches Problem besteht neben dem selbst in großen Zentren geringen Fallzahlen der offenen Abdominalbehandlung in der ausgeprägten Heterogenität sowohl der Patientenkollektive als auch der Versorgungsstrategien. Die überwiegende Mehrzahl der publizierten Kohortenstudien ist somit nur schwer vergleichbar und die Ergebnisse sind nur mit Vorsicht zu interpretieren. Hinzu kommt, dass sich die Durchführung multizentrischer, prospektiv-randomisierter Studien im Notfallsetting per se schwierig darstellt. Ein Weg, dieses Dilemma aufzulösen und ausreichende Fallzahlen zu generieren, sind schlussendlich nur Registerdatenbanken. Im Fol-

^a Bundeswehrkrankenhaus Hamburg, Klinik II – Allgemein-, Viszeral- und Gefäßchirurgie

^b Bundeswehrzentral Krankenhaus Koblenz, Klinik II – Allgemein-, Viszeral- und Thoraxchirurgie

genden stellen wir eines der beiden weltweit größten Open-Abdomen-Register näher vor.

Das Register: EHS Open Abdomen Registry

Aufgrund der relativen Seltenheit des Verfahrens ist eine multizentrische Datenerfassung alternativlos, um das Vorgehen weiter zu optimieren und sein Risikopotential zu senken. Daher hat die Arbeitsgruppe um Robert Schwab und Arnulf Willms in Zusammenarbeit mit der EHS (European Hernia Society) und der CAMIN (Arbeitsgemeinschaft für Militär- und Notfallchirurgie) der DGAV (Deutsche Gesellschaft für Allgemein- und Viszeralchirurgie) eine Registerdatenbank zur offenen Abdominalbehandlung unter der Schirmherrschaft der European Hernia Society (EHS) auf den Weg gebracht [32].

Zielsetzungen

Das Register verfolgt hierbei verschiedene miteinander verknüpfte Zielsetzungen. Kernziel ist es, Evidenz auf der Basis einer prospektiven multizentrischen, standardisierten und multinationalen Datenbasis zu generieren. Dies dient als Grundlage für prospektive und retrospektive Studien, der Verfahrensoptimierung und schließlich der Senkung der Morbidität und Mortalität sowie der Effizienzsteigerung des Verfahrens der offenen Abdominalbehandlung.

Die wesentlichen mit der Therapie verknüpften Faktoren können so im Hinblick auf ihren Zusammenhang mit dem Ergebnis untersucht werden. Chirurgisch beeinflussbare Faktoren können so verbessert und der Erfolg der Optimierung reevaluiert werden. Wegen der schwachen Datenbasis zur offenen Abdominalbehandlung, der Vielzahl an gegenwärtigen Versorgungsstrategien und

schwer vergleichbaren Patientenkollektiven gibt es aktuell wenig einheitliche Standards und Empfehlungen, die eine evidenzbasierte Handreichung für die Praxis bilden. Damit bietet das Register einen wesentlichen Bestandteil zur Lösung dieser Problematik.

Entwicklung

Vom 1. Mai 2015 bis zum 31. Dezember 2020 fand man das Register unter dem Dach des EuraHS Registers (Hernienregister der EHS) als „Open Abdomen Route“. In diesen Jahren wurden 913 Fälle aus 29 Kliniken aus acht europäischen Ländern eingegeben [35]. Das Register lebt förmlich den europäischen Gedanken und bildet so einen der größten Datensätze weltweit zur offenen Abdominalbehandlung. Aus diesen Datensätzen sind bislang mehrere Publikationen erwachsen. Im Jahr 2021 wurde dann für alle Register der EuraHS-Plattform der Umzug auf eine neue Domain unter Berücksichtigung der neuen europäischen Datenschutzgrundverordnung realisiert. In dem Zusammenhang wurden die Abfrageitems des Datensatzes grundsätzlich optimiert, aktualisiert und letztlich so vereinfacht, dass nun die Eingabe eines Patienten in circa 15 min erfolgen kann.

Das neue Register findet sich unter www.ehs-openabdomen.com (Abbildung 1). Nach einer kurzen Registrierung und Vergabe eines Passwortes kann die Eingabe des ersten Falls erfolgen. Im Register werden die Fälle pseudonymisiert erfasst und jeder Fall erhält zu Beginn einen vierstelligen Buchstabencode, den nur die eingebende Klinik dem Patienten zuordnen kann. Die Einwilligung zur Registerteilnahme wird von der eingebenden Klinik vom Patienten bzw. dessen legitimierten Vertreter eingeholt. Entsprechende Dokumente (Patienteninformation, Einwilligung und ein Tutorial zur Registerhandhabung) werden auf der Webseite bereitgestellt.

www.ehs-openabdomen.com

WELCOME TO THE EHS OPEN ABDOMEN REGISTRY

Due to the European Union GDPR regulations, the EHS Open Abdomen Registry is completely anonymous. Input of patient identifying data is strictly prohibited and will lead to data erasure.

Here is a [Information flyer](#) and a [informed consent form](#) you may use.

I have read and understood the [Terms and Conditions for using the EHS Open Abdomen Registry](#)

- Erfassung seit 2015
- >1000 Fälle
- > 30 Kliniken
- 9 Länder

NEW

Abb. 1: Das EHS Open Abdomen Registry kann über die abgebildete URL erreicht werden (Eigene Abbildung).

Datenbankkategorien

Das Register gliedert sich in die folgenden neun Datenkategorien:

1. Informationen zum Krankenhaus,
2. Patienteninformationen,
3. Nebenerkrankungen,
4. Risikofaktoren,
5. Grunderkrankung,
6. Behandlung des offenen Abdomens,
7. Verschluss des Abdomens,
8. Entlassung,
9. Follow-up nach drei Monaten, einem Jahr und nach zwei Jahren.

Insbesondere die Erfassung des individuellen operativen Verfahrens war bislang detailreich und vielschichtig. Im Rahmen des Registerupdates 2021 wurde dies deutlich benutzerfreundlicher gestaltet und die Eingabe wird durch drei Kernfragen strukturiert:

1. Welches Material hat Darmkontakt?
2. Was machen Sie mit der Faszie?
3. Wird Sog verwendet?

Auswertemöglichkeiten

Neben der kontinuierlichen Pflege und Weiterentwicklung des Registers sollen wissenschaftliche Datenauswertungen dazu beitragen, die unbeantworteten Fragen im Management des offenen Abdomens zu beleuchten. Besonderes Merkmal des Registers ist die Möglichkeit, eigene Auswertungen auf Grundlage der eigenen eingegebenen Daten durchzuführen: „Ihre Daten bleiben Ihre Daten“.

Darüberhinaus können aber auch durch Anfrage bei den Registerkoordinatoren (Oberfeldarzt Priv.-Doz. Dr. Willms,

Oberstarzt Prof. Dr. Schwab, Oberfeldarzt Dr. Schaaf) Auswertungen auf Grundlage der gesamten Registerdaten initiiert werden. Zudem besteht die Möglichkeit der aktiven Mitarbeit bei laufenden und geplanten Auswertungen und somit die Option auf Co-Autorenschaft. Um den Beitrag aller Registerteilnehmenden zu würdigen, ist es beabsichtigt, zukünftig einen Vertreter bzw. eine Vertreterin jeder teilnehmenden Klinik als sog. Contributor in den zukünftigen Publikationen aufzuführen. Laufende Auswertungsgegenstände sind u. a.:

- Offene Abdominalbehandlung beim Trauma,
- Offene Abdominalbehandlung der Älteren sowie
- Identifikation von Einflussfaktoren auf die Mortalität.

Das Register eignet sich jedoch auch als Plattform und Datengrundlage für neue prospektive Registerstudien zur Evaluierung neuer Behandlungsstrategien (z. B. vertikale Faszientraktion und prophylaktische Netziimplantation zur Narbenhernienprophylaxe).

Ergebnisse

Applikation einer Viszeralschutzfolie zur Prävention enteroatmosphärischer Fisteln

Eine schwerwiegende Komplikation der offenen Abdominalbehandlung ist die Entwicklung einer enteroatmosphärischen Fistel. Da diese mit einer erheblichen Morbidität und Mortalität assoziiert und die Versorgung nach wie vor schwierig ist, sollte deren Entwicklung unter allen Umständen vermieden werden [2]. Diesem Umstand wird auch dadurch Rechnung getragen, dass die Klassifikation des offenen Abdomens nach Björck [4] eine vorliegende Fistel als schwierigstes Stadium aufführt (Tabelle 1).

Tab. 1: Klassifikation des intraoperativen Situs bei offener Abdominalbehandlung nach Björck et al. [4]

Björck-Klassifikation des offenen Abdomens (2016)	
Grad 1	Ohne Adhäsion zwischen Darm und Bauchwand oder Fixierung der Bauchwand (Lateralisation)
1A	Sauber
1B	Kontaminiert
1C	Mit enteraler Leckage (ein enterisches Leck, das durch Verschluss, Externalisation in ein Stoma oder eine permanente enterokutane Fistel kontrolliert wird, gilt als sauber)
Grad 2	Sich entwickelnde Fixierung
2A	Sauber
2B	Kontaminiert
2C	Mit Leckage
Grad 3	Frozen Abdomen (vollständiger, nicht auflösbarer Verwachsungsbauch)
3A	Sauber
3B	Kontaminiert
Grad 4	Eine etablierte enteroatmosphärische Fistel, definiert als eine dauerhafte Darmleckage im offenen Abdomen, verbunden mit umgebendem Granulationsgewebe

Die Schwierigkeit im Management der enteroatmosphärischen Fisteln liegt unter anderem darin, dass nur etwa 20–60 % mittels konservativer Maßnahmen adäquat versorgt werden können [5, 27, 28]. Die negativen Effekte für die Rekonvaleszenz sind erheblich, und häufig besteht ein funktionelles Kurzdarmsyndrom in Abhängigkeit der Lokalisation und Fördermenge des Darmsekrets [14, 22].

Verschiedene Risikofaktoren der Fistelentstehung sind beschrieben worden. Patienten-assoziierte Aspekte wie eine Darmischämie oder eine maligne Grunderkrankung, jedoch auch operative Faktoren wie eine ausgedehnte Darmresektion, der nicht erreichte Faszienverschluss oder aber schlicht die (zu) lange offene Abdominalbehandlung [9, 10, 13, 19, 29]. Die Rolle der intraabdominellen Vakuumtherapie wurde diesbezüglich zwar kontrovers diskutiert [12, 19, 21], neuere Daten weisen jedoch zweifelsohne nach, dass die Anwendung im Rahmen einer zeitgemäßen Technik (bspw. VAWCM, s.u.) jedoch als sicher gilt [1, 16].

Entscheidend scheint neben einer die Serosa unter allen Umständen schonenden Operationsweise im Rahmen der Revisionen und abdominalen Verbandwechsel die Applikation einer inerten Viszeralenschutzfolie zu sein [15, 25, 30]. Um diesen Effekt zu überprüfen, wurde eine bizenrische, propensity-score-gematchte Fall-Kontroll-Studie vom BwZKrhs Koblenz und dem Universitätsklinikum Bonn durchgeführt. In einem Kollektiv von Laparostomapatienten infolge einer sekundären Peritonitis zeigte sich eine relative Risiko-Reduktion der enteroatmosphärischen Fistelrate von 89 % bei Verwendung einer Viszeralenschutzfolie (2,9 % vs. 26,5 %, $p = .00$; OR: 0.08; CI: 0.01–0.71, $p = .02$) [34].

Die Daten des EHS-Registers zeichnen ein ähnliches Bild. So konnte der Effekt in der aktuellen Registeranalyse von 1009 Laparostoma-Fällen über alle Indikationen bestätigt werden (OR: 0.34; CI: 0.21–0.60; $p = .00$). Das Manuskript befindet sich derzeit im Review-Prozess.

Faszientraktion und -verschluss

Die Dauer der offenen Abdominalbehandlung richtet sich natürlich nach dem Zustand des Patienten und der Resitution der zugrundeliegenden Indikation. Es gilt das Prinzip „so lange wie nötig, so kurz wie möglich“, da die Komplikationswahrscheinlichkeit mit zunehmender Dauer der offenen Abdominalbehandlung und der Anzahl der Wechsel zunimmt.

Bereits frühzeitig sollte in der offenen Abdominalbehandlung der Fokus auf das Therapieende gelegt werden und somit die Retraktion der Faszienränder vermieden werden. Auch hier spielt die Applikation einer Viszeralenschutzfolie als Trennschicht zwischen Intestinum und lateraler Bauchwand eine wichtige Rolle, um Adhäsionen zu vermeiden, die einen medianen Faszienverschluss erschweren oder gar unmöglich machen können. Es ist daher wichtig, dass die Folie bei jedem Wechsel beidseits

bis ganz nach dorsal in die parakolischen Rinnen platziert wird. Die Notwendigkeit, die Folien zuzuschneiden, sollte kritisch hinterfragt werden, da dies häufig nur bei bestehenden Hindernissen (bspw. Stomata) erforderlich ist. Zur Faszientraktion sind viele verschiedene Techniken beschrieben (z. B. netz-basierte Faszientraktion, vertikale Faszientraktionsdevices, ABRA, dynamic retention sutures). Auf Grundlage valider Daten kann zwar keine definitive Empfehlung zur Anwendung einer einzelnen Technik gegeben werden, aus Sicht der Autoren ist aber die Nutzung der netz-basierten Faszientraktion am praktikabelsten und effektiv [30]. Die vertikale Faszientraktion bietet möglicherweise darüber hinaus, insbesondere in speziellen Situationen (bspw. ausgeprägtes abdominelles Kompartmentsyndrom mit massiver intestinaler Schwellung) Vorteile, die jedoch erst noch wissenschaftlich evaluiert werden müssen.

Welche Faktoren den Faszienverschluss bedingen, wurde auf Grundlage des EHS Open Abdomen Registry untersucht [35]. Insgesamt konnten dazu 510 Fälle aus dem Register eingeschlossen werden. Dabei zeigte sich die erhebliche Diversität der operativen Versorgung, da insgesamt 13 verschiedene operative Techniken registriert waren. Zusammengefasst zeigte sich aber für die Kernelemente der Therapie

- Viszeralerschutz,
- Vakuum und
- Faszientraktion

die höchste Rate des erreichten Faszienverschlusses von 85,8 % ($p = .00$), wenn alle drei kombinierte Anwendung fanden, was sich auch in der Regressionsanalyse belegen ließ.

Vakuumtherapie und Sekret Drainage

Insbesondere in der septischen Situation ist die effektive Sekret Drainage ein Kernziel der Behandlung. Die Vakuumtherapie bietet hierfür ausgezeichnete Optionen, da neben einer suffizienten Drainage und dem validen Mengenmonitoring auch häufige, ressourcenintensive und verletzungsträchtige Verbandwechsel entfallen. Die effektive Wirkung der Vakuumtherapie wird bei einer Intensität von 75–100 mmHg angenommen, kann aber in speziellen Situationen (diffuse Blutungsneigung, DIC, Antikoagulation etc.) auf 50 oder 25 mmHg reduziert werden.

Exemplarisch für den Mangel an methodisch hochwertigen Studien kann das Ergebnis einer kürzlich erschienenen Cochrane-Analyse gelten. Dabei wurde der Effekt der Vakuumtherapie im Rahmen der offenen Abdominalbehandlung mit dem sog. Bogota-Bag (steriles Abdecken des offenen Abdomens durch Einnaht eines sterilen Infusionsbeutels) verglichen. Im Ergebnis konnte kein Benefit der Vakuumtherapie im Hinblick auf Faszienverschlussrate, Fistelentwicklung, Mortalität oder Kranken-

hausverweildauer gezeigt werden [8]. Zur Interpretation muss jedoch beachtet werden, dass die Cochrane-Prinzipien nur randomisiert-kontrollierte Studien zur Analyse zulassen. Integriert in einen etablierten Versorgungsalgorithmus ist die Anwendung auf der Grundlage aller verfügbaren Literatur jedoch erwiesenermaßen sicher und vorteilhaft [1, 16, 35].

Welche Probleme bleiben?

Trotz der kontinuierlichen Verbesserung der operativ-technischen Aspekte der offenen Abdominalbehandlung bleibt der Faszienverschluss in manchen Fällen eine Herausforderung. Aufgrund der vielversprechenden Ergebnisse und der niedrigen Komplikationsraten der Botulinumtoxinanwendung in der Präkonditionierung der lateralen Bauchwand vor Rekonstruktion großer Bauchwandhernien (W3 nach EHS-Klassifikation, über 10cm

horizontale Fasziendehiszenz) [18, 24] liegt eine Anwendung auch im Rahmen der offenen Abdominalbehandlung nahe [20].

Auch nach erfolgtem Faszienverschluss zeigen sich hohe Narbenhernienraten nach offener Abdominalbehandlung von 35–66 % [3, 6, 16, 31]. Diese Rate ist deutlich höher als jene nach elektiven Laparotomien von ca. 3–20 % [7]. Nicht nur die komplexe sekundäre Narbenhernienrekonstruktion ist ein Problem, sondern auch die Beschwerden, die Arbeits-/Dienstunfähigkeit und die nachweislich reduzierte Lebensqualität [31]. Der Prävention der Narbenhernien kommt also insbesondere nach offener Abdominalbehandlung große Bedeutung zu. Für elektive Laparotomien liegen mittlerweile recht gute Daten vor, sodass die prophylaktische Netzimplantation bei Hochrisikopatienten zumindest zu einer „Kann“-Empfehlung in den Leitlinien geführt hat [11]. Risikofaktoren werden u. a. für Nebenerkrankungen wie Aortenaneurysma,

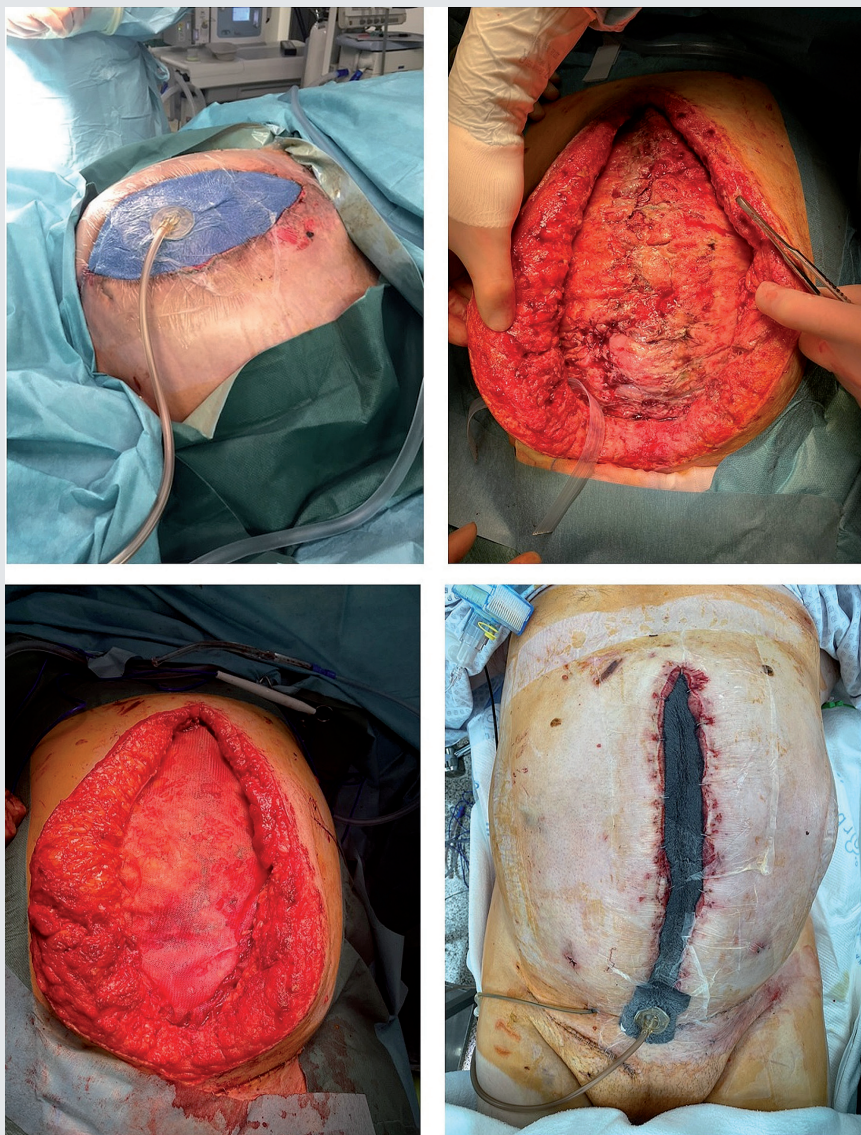


Abb. 2: Der Abschluss der offenen Abdominalbehandlung (oben links) ist ein elementarer Therapieschritt. Nach Faszienverschluss (oben rechts) sollte nach Ansicht der Autoren eine prophylaktische Netzimplantation in Onlay-Position erwogen werden (unten links). Zur Verhinderung von Seromen, die häufig bei Netzimplantation in Onlay-Position auftreten können, empfiehlt sich die anschließende epifasziale Vakuumtherapie (unten rechts) bis zur vollständigen Netzgranulation und dann ein sekundärer Wundverschluss. (Quelle; Wilms)

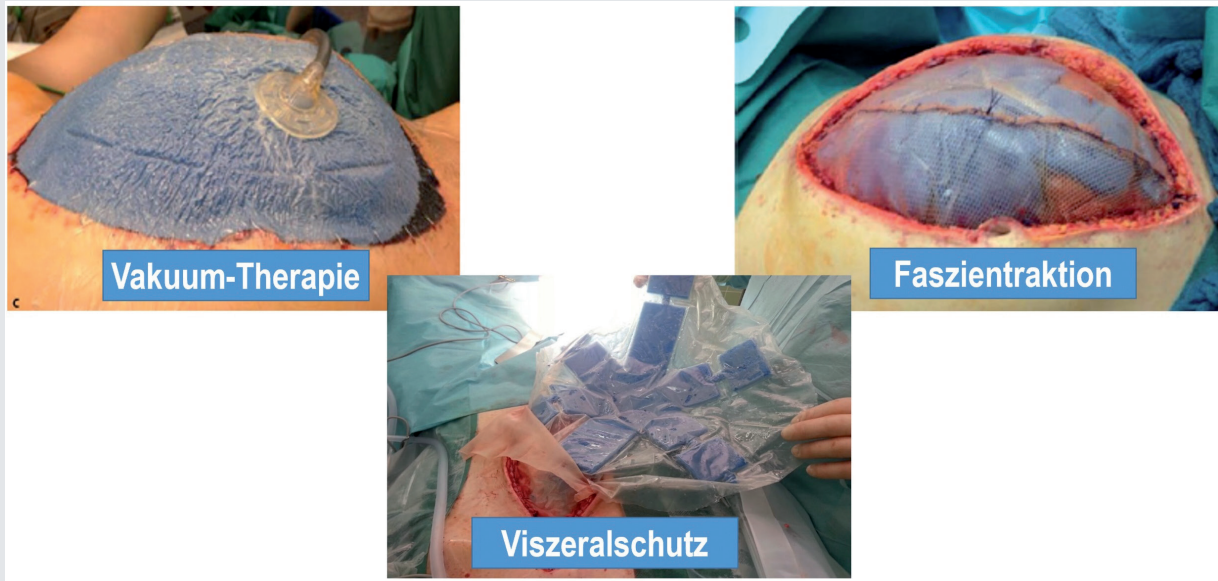


Abb. 3: Die drei evidenzbasierten Therapiensäulen der offenen Abdominalbehandlung (Quelle: Willms)

Koblenzer Algorithmus 3.0

Akute Phase
Postakute Phase
Offene Abdominalbehandlung beendet

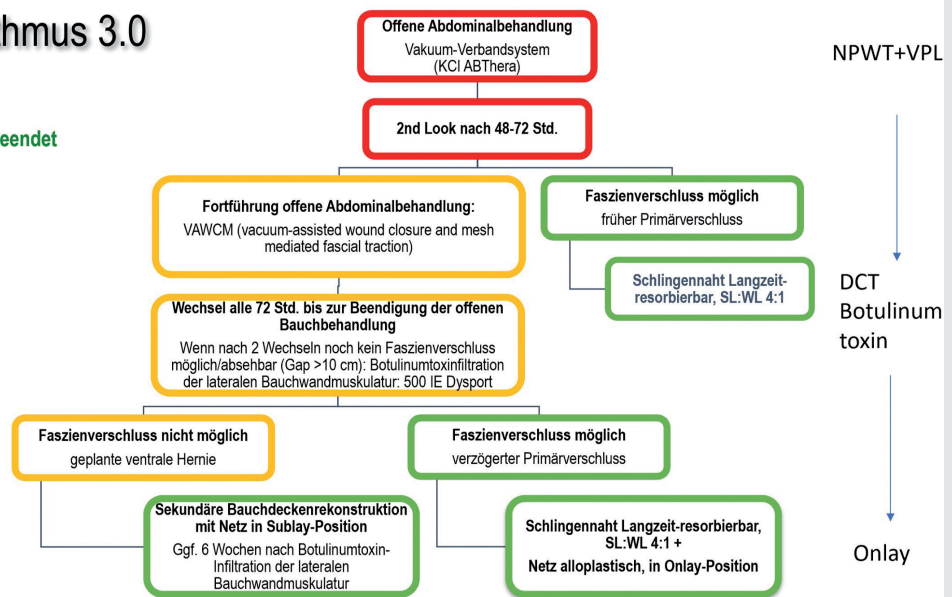


Abb. 4: Die Versorgung gliedert sich in eine akute Phase (rot), eine postakute Phase (gelb) und die Endphase der offenen Abdominalbehandlung (grün). Wenn die Indikation zur offenen Abdominalbehandlung gestellt wird, wird ein kommerzielles Abdominal-Vakuum-Verbandsystem appliziert und ein second look nach i. d. R. 48–72 h durchgeführt. Kann die offene Abdominalbehandlung beendet werden, erfolgt der leitliniengerechte Faszienverschluss. Wenn die offene Abdominalbehandlung jedoch fortgeführt werden muss, wird eine netz-basierte Faszientraktion durch Einnähen eines nicht resorbierbaren Netzes als Inlay initiiert und die weiteren Wechsel erfolgen in Abhängigkeit des Befundes. Bei jedem Wechsel wird eine Einengung des Netzes durch mediane Raffnaht angestrebt, um so schnell wie möglich die Situation adaptionsfähiger Faszienränder herbeizuführen. Sofern nach 2 Wechseln kein Faszienverschluss aufgrund der Dehiszenz möglich oder unmittelbar absehbar ist oder aber die Dehiszenz nun >10 cm beträgt, erfolgt die Injektion von Botulinumtoxin A sonografisch gesteuert in die laterale Bauchwand. Sobald der Faszienverschluss möglich ist, erfolgt dieser in o.g. Weise mit zusätzlicher Augmentation durch Implantation eines Onlay-Netzes (befundabhängig als langzeitresorbierbares oder nicht resorbierbares Produkt). Sofern ein Faszienverschluss dennoch unmöglich ist, wird eine planned ventral hernia etabliert und eine möglichst schnelle Deckung des Intestinums durch Spalthaut- oder Lappenplastik angestrebt. Die sekundäre Bauchwandrekonstruktion erfolgt frühestens nach 12 Monaten und ggf. unter erneuter Botulinumtoxin-Präkonditionierung.

COPD und Kortikoidbehandlung, Diabetes mellitus und Adipositas angenommen. Die individuelle genetische Disposition eines Hernienleidens, z. B. im Sinne einer Kollagenstoffwechselstörung, kommt hinzu.

Die pathophysiologischen Rahmenbedingungen der offenen Abdominalbehandlung und die repetitive mechanische Belastung der Faszie bewirken per se eine schwere Beeinträchtigung der Faszienheilungspotenz. Die o.g. unabhängigen Risikofaktoren kommen ggf. hinzu, sodass der Faszienverschluss nach offener Abdominalbehandlung nach Auffassung der Autoren eine besondere Risikosituation darstellt und eine prophylaktische Netzimplantation zur Narbenhernienprophylaxe gerechtfertigt erscheint (Abbildung 2). In einer eigenen kleinen Pilotstudie wurde das Verfahren evaluiert und es zeigten sich keine interventionspflichtigen netz-assoziierten Komplikationen und keine Narbenhernien im Follow-Up-Intervall [23]. Als Implantationsebene ist die Onlay-Position empfehlenswert, da die Netzlagerpräparation einfach und wenig traumatisch ist. Der prinzipiell erhöhten Seromrate sollte nach Auffassung der Autoren durch eine epifasziale Vakuumtherapie bis zur vollständigen Granulation des Netzes (i.d.R. zwei Zyklen à 3–4 Tage bis zum Sekundärverschluss) begegnet werden [23].

Zur weiterführenden Evaluation ist eine randomisiert-kontrollierte Fall-Kontrollstudie im Systemverbund der BwKrhs in Vorbereitung und die Implantation eines prophylaktischen Netzes wird im EHS Open Abdomen Registry erfasst.

Der Algorithmus

Der „Koblenzer Algorithmus“ wurde 2015 evaluiert und publiziert. Die drei Therapiemodalitäten des VAWCM-Konzeptes (vacuum-assisted wound closure and mesh-mediated fascial traction) beinhalten die Verwendung einer **Viszeralschutzfolie**, die Applikation einer **Faszientraktion** ab dem ersten Verbandwechsel, sofern kein Faszienverschluss erfolgen kann, und der Verwendung der **Vakuumtherapie** (Abbildung 3) [30].

In den folgenden Jahren wurde der Algorithmus um die prophylaktische Onlay-Netzimplantation erweitert (Koblenzer Algorithmus 2.0) [34].

Aufgrund der guten Ergebnisse der Botulinumtoxinanwendung vor Rekonstruktion großer Narbenhernien (W3 n. EHS), wurde dies auf die Situation des schwierigen Faszienverschlusses bei offener Abdominalbehandlung übertragen (Koblenzer Algorithmus 3.0, siehe Abbildung 4).

Abkürzungen

NPWT – Vakuumtherapie, VPL – Viszeralschutzfolie, DCT – dynamic closure technique/Faszientraktion. (Quelle: Willms)

Kernaussagen

- **Trotz aller Verbesserungen und der technischen Evolution bleibt die offene Abdominalbehandlung eine maximal invasive Therapieform und die Indikation muss streng gestellt werden. Es gilt prinzipiell: Das geschlossene Abdomen ist das beste Abdomen!**
- **Wenn die offene Abdominalbehandlung initiiert wurde, ist neben der Fokussanierung der rasche Verschluss der Abdominalfaszie essenzielles Therapieziel zur Vermeidung potenziell schwerwiegender Komplikationen.**
- **Um dies zu erreichen, ist ein standardisiertes Vorgehen unter Nutzung der Therapiemodalitäten Faszientraktion, Viszeralschutzfolie und Vakuumtherapie zu wählen.**
- **Zur Vermeidung hoher Narbenhernienraten sollte die Implantation eines prophylaktischen Onlay-Netzes erwogen werden.**
- **In schwierigen Fällen können die frühzeitige Botulinumtoxininjektion in die laterale Bauchwand oder die Anwendung der vertikalen Faszientraktion erfolgreich sein.**
- **Zur Verbesserung der spärlichen Empfehlungslage zur offenen Abdominalbehandlung sollte die Datengrundlage durch Teilnahme am EHS Open Abdomen Registry verbessert werden.**

Literatur

1. Atema JJ, Gans SL, Boermeester MA: Systematic review and meta-analysis of the open abdomen and temporary abdominal closure techniques in non-trauma patients. *World J Surg* 2015; 39(4): 912–925.
2. Becker HP, Willms A, Schwab R: Small bowel fistulas and the open abdomen. *Scand J Surg* 2007; 96(4): 263–271.
3. Bjarnason T, Montgomery A, Ekberg O et al.: One-year follow-up after open abdomen therapy with vacuum-assisted wound closure and mesh-mediated fascial traction. *World J Surg* 2013; 37(9): 2031–2038.
4. Björck M, Kirkpatrick AW, Cheatham M, et al.: Amended Classification of the Open Abdomen. *Scand J Surg* 2016; 105(1): 5–10.
5. Bobkiewicz A, Walczak D, Smoliński S, et al.: Management of enteroatmospheric fistula with negative pressure wound therapy in open abdomen treatment. A multicentre observational study. *Int Wound J* 2017; 14(1): 255–264.
6. Brandl A, Laimer E, Perathoner A, et al.: Incisional hernia rate after open abdomen treatment with negative pressure and delayed primary fascia closure. *Hernia* 2014; 18(1): 105–111.
7. Brown SR, Goodfellow PB: Transverse versus midline incisions for abdominal surgery. *Cochrane Database Syst Rev* 2005; 2005(4): CD005199.
8. Cheng Y, Wang K, Gong J, et al.: Negative pressure wound therapy for managing the open abdomen in non-trauma patients. *Cochrane Database Syst Rev* 2022; 5(5): CD013710.

9. Cristaudo AT, Jennings SB, Hitos K, et al.: Treatments and other prognostic factors in the management of the open abdomen. A systematic review. *J Trauma Acute Care Surg* 2017; 82(2): 407–418.
10. Cristaudo AT, Hitos K, Gunnarsson R, et al.: Development and validation of a multivariable prediction model in open abdomen patients for entero-atmospheric fistula. *ANZ J Surg* 2022; 92(5): 1079–1084.
11. Deerenberg EB, Henriksen NA, Antoniou GA, et al.: Updated guideline for closure of abdominal wall incisions from the European and American Hernia Societies. *Br J Surg* 2022; 109 (12): 1239–1250.
12. Fischer JE: A cautionary note. The use of vacuum-assisted closure systems in the treatment of gastrointestinal cutaneous fistula may be associated with higher mortality from subsequent fistula development. *Am J Surg* 2022; 196(1): 1–2.
13. Giudicelli G, Rossetti A, Scarpa C, et al.: Prognostic Factors for Enteroatmospheric Fistula in Open Abdomen Treated with Negative Pressure Wound Therapy. A Multicentre Experience. *J Gastrointest Surg* 2017; 21(8): 1328–1334.
14. Kalaiselvan R, Slade DAJ, Soop M, et al.: Impact of negative pressure wound therapy on enteroatmospheric fistulation in the septic open abdomen. *Colorectal Dis* 2023; 25(1): 111–117.
15. Lindstedt S, Malmjö M, Hansson J, et al.: Microvascular blood flow changes in the small intestinal wall during conventional negative pressure wound therapy and negative pressure wound therapy using a protective disc over the intestines in laparostomy. *Ann Surg* 2012; 255(1): 171–175.
16. López-Cano M, García-Alamino JM, Antoniou SA, B et al.: EHS clinical guidelines on the management of the abdominal wall in the context of the open or burst abdomen. *Hernia* 2018; 22(6): 921–939.
17. Mahoney EJ, Bugaev N, Appelbaum R, et al.: Management of the open abdomen. A systematic review with meta-analysis and practice management guideline from the Eastern Association for the Surgery of Trauma. *J Trauma Acute Care Surg* 2022; 93(3): e110–e118.
18. Marturano MN, Ayuso SA, Ku D, et al.: Preoperative botulinum toxin A (BTA) injection versus component separation techniques (CST) in complex abdominal wall reconstruction (AWR). A propensity-scored matched study. *Surgery* 2023; 173(3): 756–764.
19. Mintziras I, Miligkos M, Bartsch DK: High risk of fistula formation in vacuum-assisted closure therapy in patients with open abdomen due to secondary peritonitis—a retrospective analysis. *Langenbecks Arch Surg* 2016; 401(5): 619–625.
20. Mohamed I, Egeler C, Ford S, et al.: Botulinum Toxin A infiltration in conjunction with negative-pressure wound dressing and mesh-mediated traction in management of the open abdomen. *Br J Surg* 2022; 109(8): 780–781.
21. Rao M, Burke D, Finan PJ, et al.: The use of vacuum-assisted closure of abdominal wounds. A word of caution. *Colorectal Dis* 2007; 9(3): 266–268.
22. Reinisch A, Liese J, Woeste G, et al.: A Retrospective, Observational Study of Enteral Nutrition in Patients with Enteroatmospheric Fistulas. *Ostomy Wound Manage* 2016; 62(7): 36–47.
23. Schaaf S, Schwab R, GÜsgen C, et al.: Prophylactic Onlay Mesh Implantation During Definitive Fascial Closure After Open Abdomen Therapy (PROMOAT). Absorbable or Non-absorbable? Methodical Description and Results of a Feasibility Study. *Front Surg* 2020; 7: 578565.
24. Timmer AS, Claessen JJM, Atema JJ, et al.: A systematic review and meta-analysis of technical aspects and clinical outcomes of botulinum toxin prior to abdominal wall reconstruction. *Hernia* 2021; 25(6): 1413–1425.
25. Tolonen M, Mentula P, Sallinen V, et al.: Open abdomen with vacuum-assisted wound closure and mesh-mediated fascial traction in patients with complicated diffuse secondary peritonitis. A single-center 8-year experience. *J Trauma Acute Care Surg* 2017; 82(6): 1100–1105.
26. Tsuei BJ, Skinner JC, Bernard AC, et al.: The open peritoneal cavity. Etiology correlates with the likelihood of fascial closure. *Am Surg* 2004; 70(7): 652–656.
27. Wainstein DE, Sisco P, Deforel ML, et al.: Systematic and Specific Treatment of Patients with Enteroatmospheric Fistulas. From Initial Conservative Treatment to Definitive Surgery. *Surg Technol Int* 2016; 28: 73–81.
28. Wainstein DE, Calvi RJ, Rezzonico F, et al.: Management of enteroatmospheric fistula. A ten-year experience following fifteen years of learning. *Surgery* 2023; 173(4): 1079–1085.
29. Websky MW von, Jedig A, Willms A, et al.: Prognosefaktoren der offenen Abdominalbehandlung in der Viszeralchirurgie. *Zentralbl Chir* 2017; 142(3): 259–266.
30. Willms A, GÜsgen C, Schaaf S, et al.: Management of the open abdomen using vacuum-assisted wound closure and mesh-mediated fascial traction. *Langenbecks Arch Surg* 2015; 400(1): 91–99.
31. Willms A, Schaaf S, Schwab R, et al.: Intensive care and health outcomes of open abdominal treatment. Long-term results of vacuum-assisted wound closure and mesh-mediated fascial traction (VAWCM). *Langenbecks Arch Surg* 2017; 402(3): 481–492.
32. Willms A, Muysoms F, GÜsgen C, et al.: The Open Abdomen Route by EuraHS. Introduction of the data set and initial results of procedures and procedure-related complications. *Hernia* 2017; 21(2): 279–289.
33. Willms A, GÜsgen C, Schwab R, et al.: Status quo of the use of DCS concepts and outcome with focus on blunt abdominal trauma. A registry-based analysis from the TraumaRegister DGU®. *Langenbecks Arch Surg* 2022; 407(2): 805–817.
34. Willms AG, Schaaf S, Zimmermann N, et al.: The Significance of Visceral Protection in Preventing Enteroatmospheric Fistulae During Open Abdomen Treatment in Patients With Secondary Peritonitis. A Propensity Score-matched Case-control Analysis. *Ann Surg* 2012; 273(6): 1182–1188.
35. Willms AG, Schwab R, Websky MW von, et al.: Factors influencing the fascial closure rate after open abdomen treatment. Results from the European Hernia Society (EuraHS) Registry : Surgical technique matters. *Hernia* 2022; 26(1): 61–73.

Manuskriptdaten**Zitierweise**

Willms AG, Schaaf S, GÜsgen C, Schwab R: Laparostoma 2023 – Evidenzbasierter Versorgungsalgorithmus schwerster abdomineller Pathologien. *WMM* 2023; 208-215.

DOI: <https://doi.org/10.48701/opus4-132>

Für die Verfasser

Oberfeldarzt Priv.-Doz. Dr. Arnulf G. Willms
Bundeswehrkrankenhaus Hamburg
Klinik II – Allgemein-, Viszeral- und Gefäßchirurgie
Lesserstr. 180, 22049 Hamburg
E-Mail: arnulfwillms@bundeswehr.org

Manuscript Data**Citation**

Willms AG, Schaaf S, GÜsgen C, Schwab R: [Laparostomy 2023 - Evidence-based Treatment Algorithm of Most Severe Abdominal Pathologies]. *WMM* 2023; 67(5): 208-215.

DOI: <https://doi.org/10.48701/opus4-132>

For the Authors

Lieutenant Colonel Associate Professor Arnulf G. Willms, MD
Bundeswehr Hospital Hamburg
Department II – of General, Visceral and Vascular Surgery
Lesserstr. 180, D-22049 Hamburg
E-Mail: arnulfwillms@bundeswehr.org